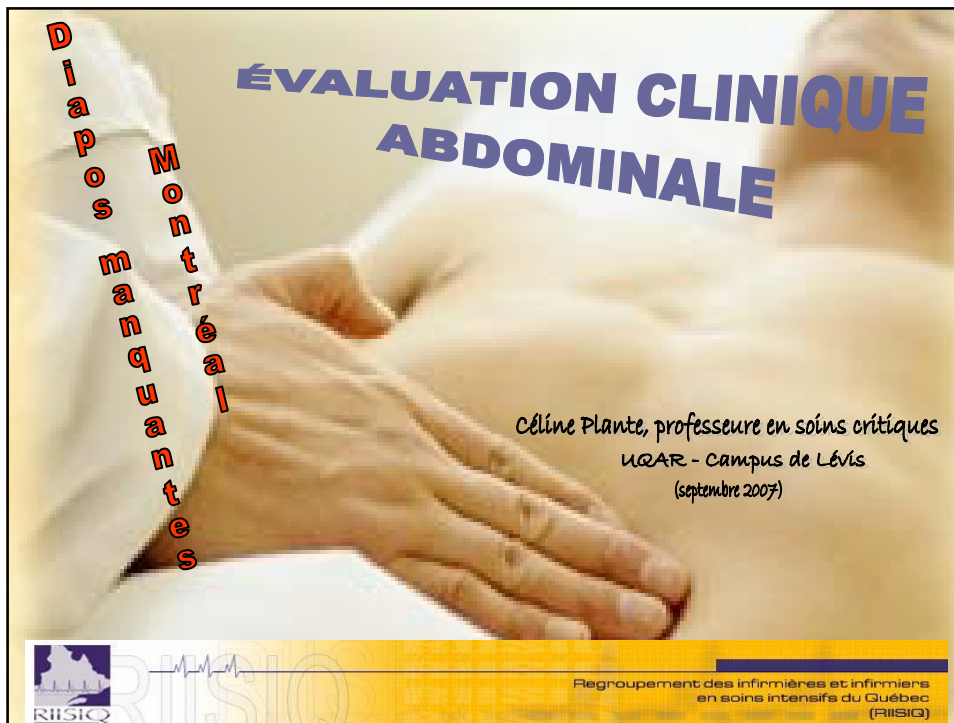

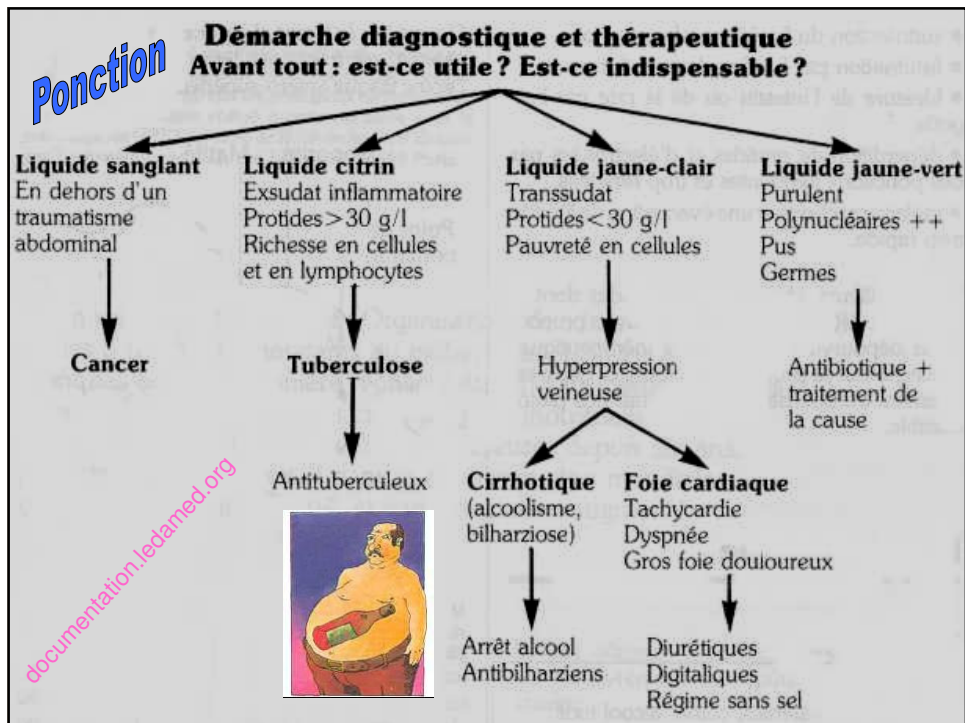


**Qu'est ce que l'ascite ?**


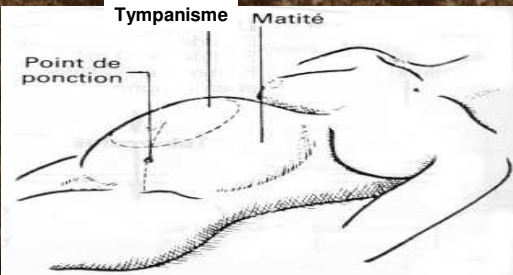
Épanchement liquidien intra-péritonéal, détectable cliniquement lorsque son volume atteint ~ 500 à 2 500 ml

<b>Signes fonctionnels</b>	<b>Signes associés</b>
<ul style="list-style-type: none"><li>- Souvent précédée de <b>douleur et de météorisme abdominal</b></li><li>- <b>↑ progressive du volume abdominal</b></li><li>- <b>Prise de poids</b> parfois considérable</li><li>- Sensation de <b>plénitude, ballonnements</b></li></ul>	<ul style="list-style-type: none"><li>- <b>Anorexie</b> contrastant avec la <b>prise pondérale</b></li><li>- <b>Dyspnée</b> (si ascite abondante ou épanchement pleural associé)</li><li>- <b>Cedème</b> des membres inférieurs</li><li>- Autres signes selon l'étiologie</li></ul>

C. Plante, Septembre 2007 2



- Ascite de grande abondance:**  
 abdomen distendu, peau tendue – amincie, ombilic éversé / foie et rate impalpables / matité partout
- Ascite de faible abondance:**  
 matité mobile et déclive au niveau des flancs en décubitus latéral

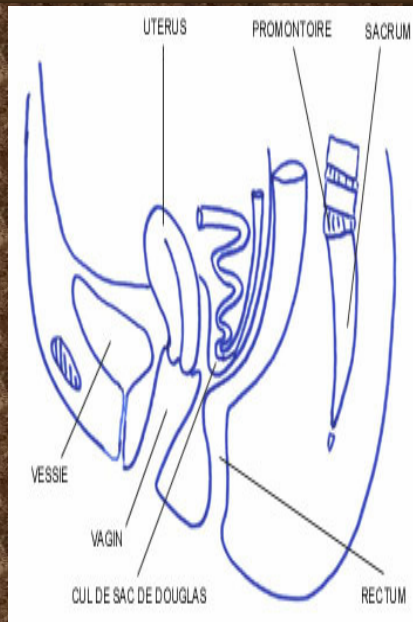
*documentation.ledamed.org*

*C. Plante, Septembre 2007*

Matité déclive de l'ascite avec zone de sonorité supérieure. Situation du point de ponction à mi-distance de l'ombilic et de l'épine iliaque antéro-supérieure.

## Touchers pelviens

- Rectal :  
cul de sac de Douglas  
bombe sous l'effet de la  
pression liquidienne  
abdominale
- Vaginal :  
utérus anormalement  
mobile et culs de sac  
bombent



C. Plante, Septembre 2007

[www.imm.fr](http://www.imm.fr)

5

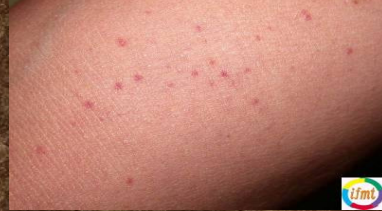## Traitement: ponctions évacuatrices

Ponctions d'ascite évacuatrices en  
mesurant quotidiennement  
diurèse, poids et périmètre abdominal  
*le tout compensé par*  
des perfusion de macromolécules  
ou d'albumine

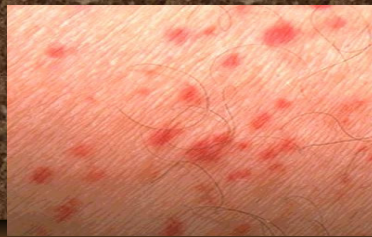
C. Plante, Septembre 2007

6

- **PUPURA** et **HÉMATOME** superficiels suggèrent une coagulopathie



- **Pétéchies conjonctivales et axillaires** peuvent accompagner une embolie graisseuse



www.sante.gouv.fr

C. Plante, Septembre 2007

7

### Test de la vitropression

Sang « chassé » des vaisseaux de la zone compressée

*Disparition*

**Lésion secondaire à une anomalie de la circulation des micro-vaisseaux**



*Non disparition*

**Lésion secondaire à une sortie des GR hors des vaisseaux (extravasation)**

www.sante.gouv.fr

C. Plante, Septembre 2007

8

## Caractéristiques

- immobile (non flottante) *sinon → trauma / rupture urétrale potentielle?*
- pas « chaude » *sinon prostatite?*
- forme de cœur (triangle inversé)
- sillon médian (dessus d'une pêche)
- 2 lobes égaux en taille
- surface régulière (lisse sans irrégularité)
- consistance ferme (thénar contracté)

**cancer?**  
**HBP?**



C. Plante, Septembre 2007

[www.qualitylogoproducts.com](http://www.qualitylogoproducts.com)

9